1890

Aus der medicinischen Klinik
des Herrn Geheimrath Professor **RIEGEL** in Giessen.

Ein Fall von Stenose des Duodenum durch eine Cyste des Pankreas.

Inaugural-Dissertation

zur

Erlangung der Doctorwürde

der

Hohen medicinischen Facultät

der

Grossherzoglich Hessischen Ludewigs-Universität Giessen

vorgelegt von

Johannes Emmerich
approbirtem Arzt aus Döbeln im Königreich Sachsen.

GIESSEN
C. v. Münchow, Universitäts-Druckerei
1890.

Digitized by the Internet Archive
in 2026

https://archive.org/details/IA40154004_0325

Seinen

THEUREN ELTERN

in dankbarkeit und liebe

gewidmet

vom Verfasser.

Erst im Laufe des letzten Jahrzehntes hat man begonnen, den Erkrankungen eines Organes, die sowohl in den Lehrbüchern als auch in der Literatur bis dahin ziemlich kurz abgehandelt wurden, eine grössere Aufmerksamkeit zuzuwenden. Es ist dies das Pankreas.

Schon im Jahre 1788 zwar erwähnt Cowley, dass sich bei der Section eines Diabetikers eine Affection des Pankreas gefunden habe, und derartige Sectionsbefunde sind seitdem öfters publicirt worden, so von Chopart, Bright, Bouchardat, Griesinger, v. Recklinghausen, Klebs, Lancereaux und Anderen. Von klinischer Seite war aber diesen Befunden nicht die gebührende Aufmerksamkeit gewidmet worden. So hatte Frerichs bei einer Zusammenstellung von mehreren hundert Fällen von Diabetes mellitus das Pankreas nur in 14 erkrankt gefunden — 12 Mal Atrophie, 1 Mal Verfettung und 1 Mal Abscedirung des Pankreas. Seegen fand bei 30 Autopsieen von Diabetikern 13 Mal das Pankreas erkrankt und Strümpell giebt in seinem Lehrbuch an, dass man in seltenen Fällen bei Krankheiten des Pankreas einen Diabetes mellitus nachgewiesen habe, der aber nur accidenteller Natur sei. Senator dagegen nimmt schon für die Hälfte aller Fälle von Diabetes mellitus eine Erkrankung der Bauchspeicheldrüse als Ursache an.

Zwar war man auch experimentell schon längst der Diabetesfrage näher getreten und war es gelungen, auf verschiedene Weise — so durch den Zuckerstich Claude Bernard's, durch Curare- und Kohlenoxydvergiftung und durch zahlreiche andere Methoden — eine vorübergehende Glykosurie zu erzeugen, wenn auch keinen wirklichen Diabetes mellitus, indess war es noch nicht gelungen, einen Zusammenhang des Diabetes mit Pankreaserkrankungen experimentell nachzuweisen. Dies gelang erst v. Mering und Minkowski[1]) im Jahre 1889. Durch Totalexstirpation des Pankreas erzielten sie bei Hunden „dauernd und ausnahmslos" den echten, schweren Diabetes mellitus. Dass wirklich die totale

[1]) Berl. klin. Wochenschrift 1890, XXVII. Jahrgang, Nr. 8. Minkowski: Vortrag, gehalten auf der 62. Versammlung deutscher Naturforscher und Aerzte in Heidelberg.

Entfernung des Pankreas die Ursache desselben sei und nicht etwa Läsionen von Nerven, wie Munk und Andere annahmen, bewiesen sie dadurch, dass sie die Ausführungsgänge des Pankreas unterbanden oder nur einzelne, beliebige Theile des Pankreas exstirpirten. Alsdann erzielten sie nie Diabetes. Nur in einem einzigen Falle, in dem 9/10 der ganzen Drüse entfernt wurden, entstand eine leichte Form von Diabetes. Da eine therapeutische Verwendung von Pankreaspräparaten bei Totalexstirpation der Bauchspeicheldrüse so gut wie ohne Einfluss war, so nimmt Minkowski an, dass das Pankreas ausser seiner Mitwirkung bei der Verdauung noch einer bis jetzt unbekannten Function im intermediären Stoffwechsel vorzustehen hat, die bei Totalexstirpation verloren geht. Ob man nach Lancereaux nur die sogenannte „magere Form des Diabetes", welche sehr acut eintritt und sehr rasch und schwer verläuft, auf eine Erkrankung der Bauchspeicheldrüse, speciell eine Atrophie derselben, zurückführen soll, das nachzuweisen, bleibt weiteren, genaueren Untersuchungen, sowohl klinischen wie experimentellen, vorbehalten, insbesondere einer genaueren makroskopischen und mikroskopischen Untersuchung des Pankreas bei Sectionen von Diabetikern, wie sie bisher nur in einer geringen Anzahl von Fällen vorgenommen wurde. Das steht aber jedenfalls jetzt schon fest, dass dem Pankreas beim Diabetes mellitus eine viel wichtigere Rolle zukommt, als man noch vor einigen Jahren anzunehmen geneigt war.

Während diese Pankreasaffectionen bei Diabetes hauptsächlich in das Gebiet des internen Klinikers gehören, giebt es noch eine Reihe von Krankheiten der Bauchspeicheldrüse, die mit Vergrösserung derselben einhergehen, secundär Druck und Compression der Nachbarorgane ausüben und besonders durch die letzteren Symptome in gleichem Maasse die Aufmerksamkeit des internen Klinikers wie des Chirurgen beanspruchen.

Leider ist es in keinem einzigen Falle von Pankreaserkrankung der letzterwähnten Kategorie bis jetzt gelungen, mit Sicherheit die richtige Diagnose zu stellen. Es liegt dies zum Theil daran, dass die Anzahl der bis jetzt genau beobachteten klinischen Fälle eine relativ sehr geringe ist. Es muss daher wünschenswerth erscheinen, dass jeder klinisch genau beobachtete Fall veröffentlicht wird.

Herr Geheimrath Prof. Riegel hatte nun die Güte, mir einen solchen Fall, der vor Kurzem auf der hiesigen medicinischen Klinik zur Beobachtung kam, zur Bearbeitung zu überlassen, wofür ich ihm an dieser Stelle meinen ergebensten Dank ausspreche. Eine rege Unterstützung bei dieser Arbeit wurde mir auf Veranlassung des Herrn Geheimrath Prof. Riegel von Seiten des Herrn Dr. Herzog, Assistent an der medicinischen Klinik, zu Theil; die genaueren Angaben über die vorgenommene Operation verdanke ich Herrn Privatdocent Dr. Poppert, Assistent an der chirurgischen Klinik; die pathologisch-anatomischen Notizen Herrn Dr. Michael, Assistent am pathologisch-anatomischen Institut. Auch diesen Herren sei an dieser Stelle dafür bestens Dank gesagt.

Die Geschichte des Falles ist nun folgende:

Anamnese: Patient ist der 20jährige unverheirathete Maurer Carl Hafer, gebürtig aus Dillenburg. Derselbe ist früher stets gesund gewesen und stammt aus gesunder Familie. Nur will er schon seit Jahren, besonders nach reichlichem Wassergenuss, hin und wieder Erbrechen gehabt haben. 14 Tage vor Pfingsten 1890 verunglückte Patient dadurch, dass er von einem $4^1/_2$ m hohen Gerüst herabstürzte. Er ergriff im Fallen ein Seil, liess sich an diesem herunter und sprang schliesslich aus einer Höhe von etwa 2 m auf den Boden. Er hatte sofort einen sehr heftigen Schmerz in der Nabelgegend; es war ihm so, als ob sich etwas gelockert hätte. Wegen der Schmerzen konnte er nicht weiter arbeiten. Er musste nach Hause gefahren werden, hatte mehrmals Erbrechen, keinen Schwindel, keine Bewusstseinstrübung. 8 Tage lang lag Patient zu Bett; die Schmerzen nahmen ab, kamen seltener; das Erbrechen liess nach. Dennoch ist Patient noch nicht ganz genesen. Er hat noch jetzt zeitweise ziemlich heftige Schmerzen im Leibe, ist appetitlos, verstopft, hat Aufstossen, seltener auch gallig gefärbtes Erbrechen. Am 3. VI. 1890 suchte er darum die hiesige Klinik auf.

Status präsens (aufgenommen am 4. VI. 1890):

Der Patient ist ein kleiner, schwächlich gebauter, anämisch aussehender junger Mensch. Die Schleimhäute sind blass, die Zunge stark belegt. Der Thorax ist schmal, symmetrisch gebaut.

Die Lungen geben vollen, lauten Schall, vorn rechts bis zur VI., links bis zur IV. Rippe, hinten beiderseits bis zur XI. Rippe. Die Athmung ist überall vesiculär. An der Stelle des Herzspitzenstosses findet sich im V. Intercostalraum synchron mit dem Puls eine Einziehung. Die Dämpfung reicht von der IV. Rippe bis zum V. Intercostalraum und vom linken Sternalrand bis zur Stelle des Spitzenstosses. Die Töne sind rein; der Puls von normaler Frequenz, sehr klein, schnellend. Das Abdomen ist leicht aufgetrieben; etwas rechts und oberhalb des Nabels sieht man eine runde, stärkere Hervorwölbung. Die Haut über der Geschwulst ist verschieblich. Man fühlt einen rundlichen, ziemlich derben glatten Tumor, der von den unterliegenden Gebilden sich nicht abgrenzen lässt, auf Druck leicht schmerzhaft ist und keine respiratorische Verschieblichkeit zeigt. An ihn grenzt rechts bis zum Rippenbogen hinauf und links bis 3 Querfinger breit über die Medianlinie hinaus eine palpatorisch resistente Partie (s. Fig. 1 a'). Der Tumor giebt gleich der Partie, welche zwischen ihm und dem Rippenbogen liegt, bei der Percussion gedämpften Schall, die resistente Partie links vom Nabel gedämpft tympanitischen Schall. Der Magen ist percutorisch nicht abzugrenzen. Succussionsgeräuch findet sich bis 3 Querfinger unterhalb des Nabels. Die Milzdämpfung reicht von der X. Rippe bis zum Rippenbogen; die Spitze ist bei tiefster Inspiration fühlbar. Die Leistendrüsen rechts sind geschwollen. Keine Oedeme. Der Urin ist eiweissfrei. Kein Fieber.

Diagnose: Tumor duodeni. Peritonitische Adhäsionen.

Ordo: Priessnitz'sche Umschläge. Tinct. Chin. comp.

Patient hat gestern und heute gleich nach dem Mittagessen grosse Mengen, fast 1 Liter, gallig gefärbten Mageninhalts erbrochen. Derselbe zeigt HCl-Reaction. Der Urin giebt keine Zucker-, wohl aber abnorm deutliche Indicanreaction. Die Menge beträgt 400 cbcm, das specifische Gewicht 1030; er enthält kein Albumen.

5. VI. Patient erbricht noch immer fast Alles, was er geniesst, obwohl ihm Alles kalt dargereicht wird und er nach dem Essen Eispillen schluckt.

7. VI. Patient kommt sehr herunter — er wiegt 73 Pfund. — Seit gestern hat sich auch links vom Nabel, wo früher nur eine

Resistenz vorhanden war, ein Tumor gebildet, sodass das Ganze als grosser, runder Tumor imponirt.

8. VI. Patient bekommt eine Eisblase aufgelegt und Morphium subcutan gegen die Schmerzen. Er erbricht noch immer; desswegen erhält er 3 Nährklystiere pro die von folgender Zusammensetzung: 150 cbcm Milch, 4 Esslöffel Rothwein, 50,0 gr Traubenzucker, 2 Eier.

9. VI. Der Tumor ist grösser geworden. Sein Centrum ist der Nabel, um den herum er sich in einem Radius von 4 cm erstreckt (s. Fig. 1 b). Er ist derb, von glatter Oberfläche, unverschieblich bei der Respiration; er pulsirt in senkrechter, nicht aber in transversaler Richtung. Patient hat jeden zweiten bis dritten Tag bräunlichen, breiigen Stuhl.

10. VI. Patient wiegt nur noch 68 Pfund. Er erbricht Alles, was er isst. Das Erbrochene zeigt HCl-Reaction. Gestern wurde er ausgespült; er erbrach in der Nacht und am Morgen stark gallig gefärbte Massen bis zu 1 Liter, ohne etwas genossen zu haben. Urin wie oben.

Fig. 1.

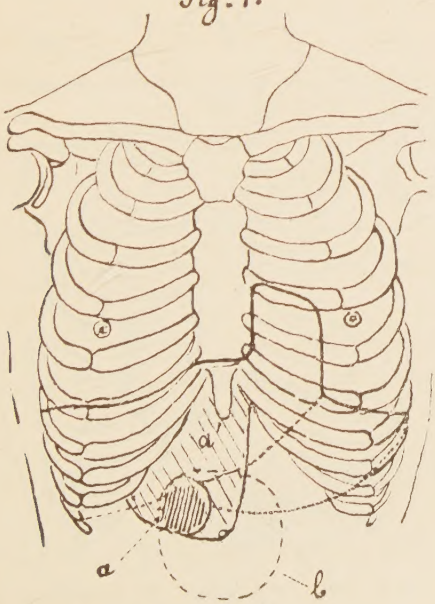

11. VI. Heute früh zeigt die Geschwulst wieder ganz andere Verhältnisse. Patient liegt auf der rechten Seite. Die Geschwulst gleicht fast der früheren Fig. 1 a, ist nur etwas grösser und da, wo früher Resistenz bestand, ist auch jetzt solche nachweisbar (s. Fig. 2 a). Wenige Stunden darauf — Patient liegt zufällig auf der linken Seite — tritt links vom Nabel der Tumor stärker hervor.

Mittags: Der Tumor ändert sich jetzt je nach der Lage in wenigen Secunden. Er liegt rechts, resp. links vom Nabel und ist kleiner als früher (s. Fig. 2 b). Der Tumor giebt tympanitischen Schall und fühlt sich elastischer als früher an. Patient fühlt sich nach dem Auflegen der Eisblase wohler. Er wird heute ausgespült. Der Mageninhalt verdaut Eiweissstückchen noch in 12 Stunden nicht. Der Magen ändert die Configuration des Tumors nach dem Ausspülen nicht. In den letzten Tagen giebt das Erbrochene keine HCl-Reaction.

12. VI. Behufs Vornahme der Laparotomie wird der Patient auf die chirurgische Klinik verlegt.

Fig. 2.

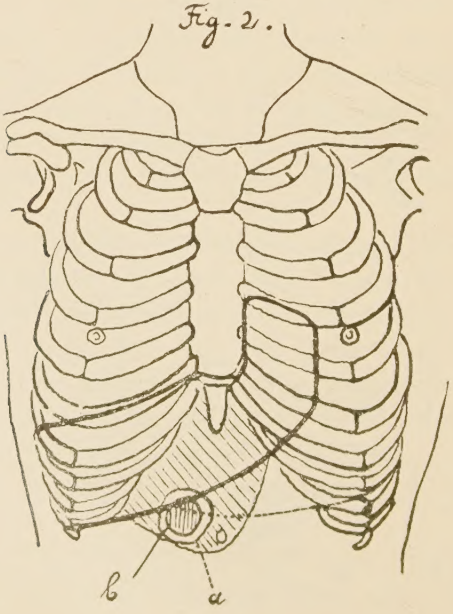

Der besseren Uebersicht wegen theilen wir Temperatur und Puls sowie das Resultat der Untersuchung des Mageninhaltes in Tabellenform mit:

Datum	Temperatur		Puls	
	Morgens	Abends	Morgens	Abends
3. VI.		37,5		72
4. VI.	37,0	37,3	54	72
5. VI.	37,0	37,2	54	90
6. VI.	37,1	37,3	78	96
7. VI.	37,2	37,4	90	136
8. VI.	36,7	36,5	114	120
9. VI.	36,6	36,6	96	118
10. VI.	36,4	36,5	108	120
11. VI.	36,1	36,6	132	138
12. VI.	35,9		120	

Zeit	Tropäolin	Methyl-violet	Congo-Papier	Eisen-chlorid-carbol	Zeit der Verdauung der Eiweiss-stücke	Säure in % auf HCl berech-net	Auf Oxal-säure in % berech-net	Bemerkungen
5. VI.	roth	blau	violet	schwach gelblich	13 Min.	0,3139	0,3870	Viel Flüssigkeit mit Amylaceen-brei.
7. VI.		violet	roth	gelblich		0,10585	0,1305	Erbrochenes.
8. VI.	gelb	violet	roth	grau-gelb	unverdaut	0,073	0,09	Nur gallige Flüssigkeit ausgehebert.
9. VI.	roth	schwach blau	violet	grau	13 Min.	0,0803	0,099	Erbrochene gallige Flüssig-keit.
11. VI.	gelb	violet	roth	milchig	unverdaut	0,073	0,09	Erbrochenes.
12. VI.	gelb	violet	roth		unverdaut			Erbrochenes.

13. VI. Chirurgische Klinik: Bei der von Herrn Prof. Bose vorgenommenen Operation wurde zunächst das Abdomen durch einen Schnitt durch die Bauchdecken in der Mittellinie eröffnet, der 1 Querfinger unter dem processus ensiformis begann und links am Nabel vorbei 19 cm weit nach unten reichte. Es zeigte sich alsdann, dass der Tumor, der etwa faustgross war, zum grössten Theil hinter dem Magen lag, zum kleinen Theil über der kleinen Curvatur hinter dem omentum minus. Nach Durchschneidung des omentum maius war dem Tumor, der den Eindruck einer ausgedehnten Duodenalschlinge machte, nicht beizukommen. Um den Tumor herum fanden sich eine Menge frischer, flächenhafter, peritonitischer Adhäsionen, die eine Anzahl Dünndarmschlingen unter einander und mit dem Tumor verlötheten und bei der nach unten und seitlich vorgenommenen stumpfen Lösung stark bluteten. Hinter dem omentum minus einzudringen war unmöglich, weil dasselbe fest mit dem Tumor verwachsen war und Herr Prof. Bose, in der Meinung, der Tumor sei das dilatirte Duodenum oberhalb der Compressionsstelle, den Darm zu verletzen fürchtete. Da sich bei dem ausserordentlich herabgekommenen Patienten nach etwa $1^1/_2$-stündiger Narkose Zeichen von Schwäche einstellten und da Herr Prof. Bose annahm, dass die, wie es schien, durch die peritonitischen Adhäsionen bewirkte Knickung des Duodenum durch Lösung derselben vielleicht ausgeglichen sei, so wurde von einer Fortsetzung der Operation Abstand genommen, die Wunde in der gewöhnlichen Weise vernäht und ein Verband angelegt. Nach der Operation hatte der Patient heftige Schmerzen; er erholte sich nicht mehr von dem Eingriff. Er erbricht gar nicht mehr, nimmt Wasser und Wein zu sich und erhält 2 Nährklystiere. Die Temperatur betrug am Abend 35,0°; die Haut wurde kühler, der Puls schlecht. Es trat allmählich eine leichte Benommenheit ein, die immer tiefer wurde und Abends $10^1/_2$ Uhr erfolgte der Exitus letalis in tiefem Collaps.

Sectionsprotokoll: 14. VI. Morgens $10^1/_2$ Uhr.
(Dr. Michael.)

Hafer Karl, aus Dillenburg.

Mittelgrosse, männliche Leiche. Haut bleich, mit spärlichen, blassen Todtenflecken. Todtenstarre an den unteren Extremitäten

ziemlich stark. Abdomen: mässig aufgetrieben, stark gespannt. In der Mittellinie des Bauches eine 1 Querfinger unter dem processus ensiformis anfangende, 19 cm lange, durch Nähte vereinigte Operationswunde. Unterhautzellgewebe fettarm. Muskulatur gut entwickelt, straff, dunkelroth, trocken. Unterhautzellgewebe und Muskulatur in der Nähe der Wunde leicht hämorrhagisch infiltrirt. Peritoneum parietale im Ganzen glatt, spiegelnd, in der rechten unteren Bauchgegend mit leichten Auflagerungen von geronnenem Blut. In der Bauchhöhle etwa 30 gr blutig gefärbte Flüssigkeit. — Magen tiefstehend, überragt den Leberrand, der in der Mittellinie 3 Querfinger unter dem processus ensiformis steht, fast handbreit. Colon transversum ausserordentlich stark aufgetrieben; seine Serosa ebenso wie das grosse Netz schiefergrau gefärbt. Das Mesocolon transversum auf seiner unteren Fläche ebenfalls von schwärzlich schiefergrauer Farbe, ebenso die äusserst fettarmen appendices epiploicae. Der Dünndarm zeigt überall eine glatte Serosa, die nur in den unteren Partieen etwas stärker injicirt ist. Die vordere Fläche des Magens zeigt an der Serosa des fundus theils mässige theils starke hämorrhagische Infiltrationen sowie einige Suturen. — Zwerchfell beiderseits am unteren Rand der VI. Rippe. Linke Lunge allseitig ziemlich fest mit der Brustwand verwachsen. — Rechte Lunge frei. — Beide Pleurahöhlen frei. — Im Herzbeutel etwa 20 gr vollkommen klarer, gelblicher Flüssigkeit. Das Herz normal gross, beide Pericardialblätter glatt; sämmtliche Klappen normal. Muskulatur ziemlich fest, blass, bräunlich-roth. Endocard überall glatt. Foramen ovale geschlossen. — Linke Lunge überall lufthaltig, mässig blutreich; der Unterlappen sehr stark ödematös. — Rechte Lunge etwas stärker gebläht, das Gewebe des Ober- und Mittellappens blutarm, trocken. Unterlappen ziemlich blutreich und enorm ödematös. — Milz klein, Oberfläche glatt, Substanz dunkel-bläulich-roth, mässig blutreich, normal. Bei näherer Untersuchung zeigt sich, dass der Magen ohne aussen erkennbare scharfe Abgrenzung in den ebenfalls stark dilatirten Anfangstheil des Duodenum übergeht. Man fühlt hinter dem Magen einen in der Gegend des Pylorus liegenden, fixirten, über Wallnuss-grossen derben Tumor, der nach links von der dilatirten Duodenumschlinge nach abwärts zieht. Beim Eröffnen des Magens vom Duodenum

aus erweist sich der Pylorus als bequem für 2 Querfinger durchgängig, ebenso lässt sich nach abwärts im Duodenum keine Stenose constatiren. Im Magen wenig gelblicher, flüssiger Inhalt. Die Schleimhaut ziemlich stark mamellonnirt, im Fundustheil mit kleinen, punktförmigen Blutungen, sonst überall blass. Antrum pylori mit vollkommen geglätteter Schleimhaut, sehr weit. Im oberen Abschnitt des Duodenum zeigen sich die Falten auf eine Strecke von 9 cm vollkommen geglättet; an der Stelle, wo die Falten beginnen, findet man der Darmwand unmittelbar anliegend den vorhin erwähnten Tumor. — Mesenterium fettarm; die Mesenterialdrüsen leicht geschwollen, besonders die an der radix mesenterii, und schwarz-bräunlich pigmentirt. Der Dünndarm selbst ist eng, leer, ohne Besonderheiten. Der Dickdarm weit, mit reichlichen, lehmfarbigen, dickbreiigen Inhaltmassen. Beckenorgane ohne Besonderheiten. Hoden normal. — Nieren und Nebennieren zeigen nichts Abnormes. — Halsorgane normal. — In der Gallenblase reichliche, dunkel schwarz-grüne Galle von äusserst zäher Consistenz. Schleimhaut normal, Gallenwege frei. — Die Leber von entsprechender Grösse. Oberfläche glatt, von verschiedener, theils mehr dunkelbräunlicher, theils mehr gelblicher Färbung. Auf dem Durchschnitt zeigt sich die Substanz ziemlich schlaff, im Ganzen blutarm, mit nur einzelnen, scharf umschriebenen, etwas blutreichen Partieen.

Magen, Duodenum, Leber, Pankreas und Aorta werden im Zusammenhang herausgenommen. Bei der Präparation von hinten her zeigt sich der Schwanz des Pankreas von normaler Grösse, 3 cm breit und bis 1 cm dick, die Substanz grob acinös, von trockener grauweisser Farbe, anscheinend normal. Nach 10 cm langem Verlauf findet sich in die Substanz des Pankreas eingelagert eine bei der Section collabirte Cyste von reichlich Faustgrösse. Diese Cyste, aus der sich nur wenige Tropfen einer leicht getrübten Flüssigkeit entleeren, zeigt eine vollkommen geglättete, blasse Innenfläche; sie ist mit einer Art Serosa ausgekleidet und geht an ihrem rechten Pol in die oben erwähnte, unterhalb des Pylorus liegende, 5 cm im Durchmesser haltende Geschwulst über. Diese Geschwulst zeigt auf dem Durchschnitt einen deutlich acinösen Bau, weiss-gelbliche Farbe; der Durchschnitt ist von stark feuchtem Glanz, blutarm. Der ductus Wirsungianus vom ductus choledochus

aus leicht zu sondiren; er mündet in die Pankreascyste ein; an seiner Mündungsstelle zeigt sich die Schleimhaut an der vorderen oberen Circumferenz klappenartig aufgeworfen. Einige Portal- und Retroperitonealdrüsen bis haselnussgross, derb, auf dem Durchschnitt von gelblich-weisser Farbe, mit kleinen bis kirschkerngrossen, scharf umschriebenen, trockenen, weiss-gelblichen käsigen Herden.

Leichendiagnose: Pankreascyste. Verlegung der pars descendens duodeni mit Dilatation oberhalb (Insufficienz des Pylorus?). Laparatomiewunde. Adhäsionen zwischen Leber und vorderer Magenwand. Oedem beider unteren Lungenlappen.

Epikrise: Betrachten wir noch einmal Anamnese und Status präsens mit Rücksicht auf etwaige Anhaltspunkte für die Diagnose, so ergiebt sich Folgendes:

Nach der Anamnese leidet Patient schon seit Jahren an zeitweise auftretendem Erbrechen. Nach einem Trauma bekommt er heftige Schmerzen in der Nabelgegend, ist verstopft, appetitlos, hat Aufstossen und bisweilen gallig gefärbtes Erbrechen. Die Anamnese weist also mit grosser Bestimmtheit auf eine Affection des Digestionstractus hin. Ueber dieselbe giebt uns der Status präsens folgenden Aufschluss:

Man sieht und fühlt nach rechts und oben vom Nabel einen Tumor, rund, ziemlich derb, von den unterliegenden Gebilden nicht scharf abgrenzbar, auf Druck leicht schmerzhaft, respiratorisch nicht verschieblich, mit der Haut nicht verwachsen, gedämpften Schall gebend (Fig. 1 a). Da sich von Seiten der Leber und der Gallenblase nichts Abnormes nachweisen liess, kein Ikterus bestand, auch anamnestisch keine Gallensteinkolik zu eruiren war, so nahm man an, dass ein Tumor, dessen Natur zunächst noch unklar war, den Darm und zwar das Duodenum comprimire. Ob aber der Tumor vom Duodenum selbst oder dessen Nachbarschaft ausging, war zunächst nicht sicher festzustellen. Ferner aber wurde angenommen, dass der Patient sich bei dem Unfall eine Läsion, wahrscheinlich eine Dehnung und Zerrung des Peritoneum zugezogen hatte — er hatte gleich nach dem Sturz das Gefühl, als ob sich im Leib etwas gelockert habe. — Diese Läsion, so schloss man weiter,

habe eine circumscripte Peritonitis in der Umgebung des Duodenum im Gefolge gehabt, welche die in der Anamnese erwähnten heftigen Schmerzen verursachte. Dieselbe habe allmählich an Intensität abgenommen, habe aber Adhäsionen zwischen den oberen Theilen des Dünndarmes und dem Tumor hinterlassen. Diese verlötheten Dünndarmschlingen seien nun der in Fig. 1a dargestellte Tumor. Ausserdem nahm man aber mit Rücksicht auf die anatomische Lage des Tumors und der verlötheten Dünndarmschlingen einerseits, des Duodenum andrerseits an, dass diese Adhäsionen an der Verlegung des Duodenum gleichfalls Theil nähmen. — Diese Diagnose, die nur einen gewissen Grad von Wahrscheinlichkeit besass, gewann während der weiteren Beobachtung des Patienten viel an Gewissheit. Von grossem diagnostischem Werth war das Erbrochene. Dasselbe bestand jedes Mal aus etwa 1 Liter gallig gefärbtem Mageninhalt. Die gallige Färbung bewies, dass der Verschluss unterhalb der Mündung des ductus choledochus liegen musste, also nicht etwa durch eine Verengerung des Pylorus bedingt sein konnte. Die Stenose konnte aber auch keinen tieferen Theil des Darmes betreffen, denn das Erbrochene zeigte keinen fäculenten Charakter. Der Tumor vergrössert sich nun allmählich; die Stenose nimmt zu, es regurgitirt mehr Galle; das Erbrochene ist stets intensiv gallig gefärbt und während es Anfangs an manchen Tagen HCl-Reaction zeigte und das Filtrat ziemlich gute peptische Kraft besass, an anderen Tagen aber nicht, ist in der letzten Zeit das Fehlen der HCl-Reation und der peptischen Kraft constant geworden (s. Tabelle). Dass die Wirkung und Reaction des Magensaftes in den ersten Tagen wechselte, erklärt sich vielleicht daraus, dass bald grössere, bald geringere Mengen von Galle zurückgestaut wurden, die bald längere bald kürzere Zeit mit dem Magensaft in Contact waren. Der alle 2—3 Tage eintretende, bräunliche, breiige Stuhl enthält infolge der zunehmenden Occlusion zuletzt fast nur Reste der Nährklystiere. Am 11. VI. verkleinert sich der Tumor plötzlich (Fig. 2), wird sehr leicht beweglich und verschieblich, elastisch und giebt gedämpft tympanitischen Schall. Die Ursache dieser Erscheinung war unklar. Eine Magenausspülung war ohne Einfluss auf die Configuration des Tumors. Dieser Umstand, ferner dass der Tumor vor und nach der Nahrungsaufnahme und vor und nach

dem Erbrechen immer in der gleichen Lage blieb, sprach dafür, dass er nicht vom Magen ausging und wahrscheinlich hinter ihm lag. Eine Aufblähung des Magens, die das noch deutlicher gezeigt hätte, musste man wegen der Schwäche des Patienten unterlassen. Das Erbrechen hält trotz Darreichung von nur kalter Nahrung und zuletzt nur Ernährung per Clysma an.

Da die interne Behandlung keine Besserung herbeiführte, so schlug Herr Geheimrath Prof. Riegel an ihrer Stelle die Laparotomie vor, die von Herrn Prof. Bose auch sofort ausgefürt wurde. Die Eröffnung des Abdomen bestätigte auf das Glänzendste die Diagnose betreffs der Verlöthung einer Anzahl oberer Dünndarmschlingen untereinander und mit dem Tumor durch peritonitische Adhäsionen, gab aber ebensowenig wie die Untersuchung auf der medicinischen Klinik Aufschluss über die Art des Tumors.

Dass die peritonitischen Adhäsionen Antheil an dem Verschluss des Duodenum hatten, ergab sich mit grosser Wahrscheinlichkeit daraus, dass der Patient nach Lösung derselben, obwohl er auf der chirurgischen Klinik Wasser und Wein zu sich nahm, gar nicht mehr erbrach. — Leider gab uns erst der Sectionsbefund die erwünschte Auskunft über die Natur des Tumors. Derselbe ist eine faustgrosse Cyste im Mittelstück des Pankreas, die bei der Section collabirt gefunden wurde und nur wenige Tropfen einer leicht getrübten Flüssigkeit enthielt. Eine Stenose im Duodenum besteht nicht mehr. Oberhalb der Stelle, wo der Kopf des Pankreas dem absteigenden Theil des Duodenum anliegt, finden sich die Zeichen einer deutlichen Dilatation, unterhalb derselben beginnen die Schleimhautfalten wieder. Aber der Dünndarm ist eng und leer, der Dickdarm enthält nur noch Reste der Nährklystiere; beide haben also schon längere Zeit nicht mehr functionirt.

Was die HCl-Reaction und die peptische Kraft des Magens in unserem Falle betrifft, so verhält sich dieselbe ähnlich wie in einem von Herrn Geheimrath Prof. Riegel[1]) 1885 veröffentlichten Falle. Da dies der erste Fall ist, in dem die Folgen einer Darmstenose und einer dadurch bedingten Regurgitation des Darminhalts für die Function des Magens genau beschrieben und

[1]) Zeitschrift für klinische Medicin. Bd. XI, pag. 187.

erklärt werden, so sei derselbe hier kurz erwähnt: Junge Dame von 21 Jahren kommt 1885 in die Behandlung des Herrn Geheimrath Prof. Riegel. Vor 4 Jahren heftiger Schmerz in der rechten Seite unterhalb des Rippenbogens, der vorübergeht. Seitdem träger Stuhlgang, Schwerverdaulichkeit, Unlust zum Essen, constante Abmagerung und Entkräftung. Kein Erbrechen. Objectiv: Starke Vergrösserung der Gallenblase. 7malige Ausheberung des Mageninhalts ergiebt stets eine fast rein gallige, reichliche Flüssigkeit, nie HCl-Reaction und peptische Kraft. October 1885 Tod an Inanition. Autopsie: Duodenum durch einen grossen Gallenstein an der Einmündungsstelle des Gallenganges verengt und in die Höhe gezerrt. Magen durch abnorme Adhäsionen besonders in der Pylorusgegend herabgedrängt. Daher intra vitam constanter Rückfluss der Galle in den Magen. Infolge dessen wird der Magensaft unwirksam und zwar hauptsächlich dadurch, dass die Gallensäuren die Eiweisskörper verdauungsunfähig machen.

In einem ähnlichen Fall von Honigmann[1]), wo die Stenose nur etwas tiefer sass, fand sich gleichfalls „Apepsie".

Reconstruiren wir uns jetzt nach den oben mitgetheilten Befunden kurz den Verlauf der Krankheit, so war derselbe ungefähr folgender:

Es hat sich vor einer Reihe von Jahren eine Cyste im Pankreas gebildet, die ganz allmählich gewachsen ist. Ob sie durch Verschluss des ductus Wirsungianus durch Concremente oder aus anderen Ursachen entstanden ist, lässt sich jetzt nicht mehr eruiren. Dieselbe hat dem Patienten nur bei reichlichem Wassergenuss, also bei rascher und starker Füllung des Magens, Beschwerden verursacht. Infolge des Druckes, den die Cyste auf die hintere Magenwand ausübte, trat dann Erbrechen ein. Da erleidet Patient ein Trauma, welches eine circumscripte Peritonitis zur Folge hat. Dabei sind zugleich eine Anzahl kleiner Hämorrhagien eingetreten. Darauf deutet die schiefergraue Verfärbung am omentum maius, mesocolon transversum, der appendices epiploicae und der Serosa des Magens hin. Ein grösserer Blut-

[1]) Honigmann: Ein Fall von geheilter chronischer Darmverengerung. Berl. klin. Wochenschrift 1887, Nr. 18.

erguss hat sicher nicht stattgefunden. Die Peritonitis geht allmählich zurück; es tritt eine Besserung des Zustandes ein. Aber die nunmehr sich ausbildenden peritonitischen Stränge zwischen einer Anzahl oberer Dünndarmschlingen und der Cyste führen eine Verschlimmerung des Zustandes herbei. Denn sie schrumpfen allmählich, wie alle neugebildeten Bindegewebsmembranen, und schnüren das Duodenum ein. Dann aber pressen sie immer mehr den Kopf des Pankreas pelottenartig gegen die pars descendens duodeni an. Ausserdem wird aber der Kopf des Pankreas noch durch die Cyste, die mit ihrem rechten Pol hinter ihm liegt, gegen den Darm gedrängt. Wie viel von der Compression des Duodenum auf Kosten des Tumors zu setzen ist, wie viel auf Kosten der peritonitischen Adhäsionen, das lässt sich jetzt nicht mehr mit Bestimmtheit nachweisen. 6 Tage lang bleibt der Tumor unverändert (Fig. 1 a), dann wächst er rapid dadurch, dass sich die Cyste stark füllt und an die Darmschlingen nach links anlagert (Fig. 1 b), erreicht in 2 Tagen das Maximum seiner Ausdehnung und verschliesst jetzt wahrscheinlich das Darmlumen total. Plötzlich ändert der Tumor Lage, Consistenz und Schall; er wird ausserordentlich beweglich und verschieblich; früher derb und prall, ist er jetzt elastisch; früher gab er gedämpften, jetzt gedämpft-tympanitischen Schall. Man wird nicht fehl gehen, wenn man diese Verkleinerung des Tumors darauf zurückführt, dass die Cyste — ob durch die Wirkung der Eisblase oder die heftigen Brechbewegungen, lassen wir dahingestellt — einen grossen Theil ihres Inhalts durch den mit ihr communicirenden ductus Wirsungianus nach Ueberwindung des Widerstandes der im Sectionsprotokoll erwähnten Schleimhautklappe entleert hat. Der Tumor wird also jetzt nur noch von dem Convolut zusammengelötheter Dünndarmschlingen gebildet. Die Adhäsionen werden bei der Operation gelöst; hierbei entleert sich die Cyste fast total; der hinter dem Magen fühlbare derbe Tumor ist der Pankreaskopf. Durch die Lösung der peritonitischen Stränge und den Collaps der Cyste wird der Darm wieder wegsam, denn das Erbrechen hört auf. Aber der sehr herabgekommene Patient kann eine so schwere Störung, wie sie $1^1/_2$ stündige Narkose und Laparotomie verursachen, nicht mehr überwinden; er stirbt im Collaps.

Ehe wir auf die Diagnose, speciell Differentialdiagnose, sowie die Therapie unseres Falles eingehen, mögen hier noch einige Fälle mit einem ähnlichen Symptomencomplex kurz angeführt werden:

1. Der älteste Fall von Darmverschluss durch eine Erkrankung des Pankreas, der in der Literatur angeführt wird, ist wohl der von Kerckring[1]) aus dem Jahre 1668: 40jähriger Mann, seit mehreren Jahren leidend, „wie wenn er an der Schwindsucht litte". 4 Tage vor dem Tode Obstipation, am nächsten Tage Kothbrechen 3 Tage lang bis zum Exitus. Ursache des Ileus: eine durch das bedeutend vergrösserte und verhärtete Pankreas — wahrscheinlich Skirrhus — verursachte Compression des Colon.

2. Der Zeit nach reiht sich hier der Fall von A. de Haën[2]) an: Patient leidet lange an Magenbeschwerden und häufigem Brechen. Autopsie: Magen dilatirt; Duodenum durch das vergrösserte und verhärtete Pankreas comprimirt.

3. Fall von Mondière[3]), Observ. I: Junger Phthisiker leidet an heftigem Erbrechen nach der Nahrungsaufnahme. Autopsie: Skirrhus des Pankreas, welcher das Duodenum umfasst und fast total comprimirt.

4. Fall von Mondière, Observ. II: 37jähriger Mann leidet an hartnäckigem Erbrechen nach der Nahrungsaufnahme, an hartnäckiger Verstopfung, die durch Laxantien nur vorübergehend beseitigt wird, und hat einen Tumor im Epigastrium. Section: Sehr starke Compression des Duodenum und fast totaler Verschluss des Pylorus durch einen Skirrhus des Pankreas.

5. Fall von Holscher[4]): 48jähriger kräftiger Gutsbesitzer, seit 7 Monaten an lästigem, starkem Druckgefühl in der Magen- und Nabelgegend leidend, besonders nach reichlichen Mahlzeiten; stets von starkem Durstgefühl gequält. 20. Juli 1839 plötzliche Verschlimmerung des Zustandes. Anamnese: Nach Genuss eines

---

[1]) Th. Kerckringii Spicilegium anatomicum. Observ. XLII.

[2]) Rationes medendi 1763, pars VI, pag. 19—23.

[3]) Recherches pour servir à l'histoire pathologique du pancréas. Archives générales de Paris 1836. 2. série, Vol. XII, pag. 134.

[4]) Dr. G. P. Holscher: Hannover'sche Annalen für die gesammte Heilkunde, Bd. V, II. Heft, pag. 350—354, Hannover 1840: Ileus infolge von Hypertrophie des Pankreas und dadurch erzeugte Strictura duodeni.

sehr opulenten Mahles treten am 16. Juli die oben erwähnten Symptome sehr heftig auf. 17. Juli: Ein Emeticum ruft Brechen hervor, beseitigt aber die Beschwerden nicht. 17.—20. Juli: Eine Anzahl Laxantien bewirken keinen Stuhlgang. Patient hat wenig Schmerzen, klagt aber über quälenden Tenesmus, unstillbaren Durst, häufiges Erbrechen und quälendes Angstgefühl. Status: Abdomen auf Druck nicht schmerzhaft, etwas gespannt, besonders in der Nabelgegend. Patient ist schweissbedeckt, Hände und Füsse kalt; Puls klein, frequent, 130. Häufig Singultus und Erbrechen einer klaren, wässerigen, fast farblosen, säuerlich riechenden Flüssigkeit. Warmes Bad, Laxantien, Drastica, Tabaksklystiere, Opium, Moschus, Mercurius vivus ohne Erfolg. 22. Juli Exitus. Section: Vergrösserung des Pankreas „bis zur Grösse eines 4monatlichen Fötuskopfes" — angeblich durch Hypertrophie der Drüse — und dadurch bewirkter fast totaler Verschluss des Duodenum mit colossaler Dilatation oberhalb der Stenose. — Der Farbe des Erbrochenen nach müsste hier die Compression oberhalb der Einmündung des ductus choledochus gelegen haben.

6. Fall von J. Tanner[1]): 51jähriger Mann, seit 25 Jahren an Verdauungsbeschwerden leidend, erbricht plötzlich alles Genossene. Puls schwach, Haut kühl. Nach 7 Tagen Tod in tiefem Koma. Autopsie: Kopf des Pankreas bedeutend vergrössert, krebsig entartet, mit dem Duodenum 1 Zoll weit verwachsen, dasselbe an dieser Stelle bis auf die Weite eines Gänsekiels verengernd; Magen um das Doppelte erweitert; Pylorus normal.

7. Fall von Teissier[2]): 33jähriger Mann hat 6 Wochen lang an hartnäckiger Verstopfung und Schmerzen im Unterleib gelitten. Im Epigastrium harte, glatte, pulsatorische Bewegungen zeigende Geschwulst fühlbar. Nach 9 Tagen plötzlich Collaps, 36 Stunden später Exitus letalis. Section: Pankreas total in eine krebsartige Geschwulst verwandelt, die Aorta abdominalis

[1]) Prov. med. Journal 1842 und Schmidt's Jahrbücher 1843, Bd. 40, pag. 45: Blumenkohlförmige Excrescenz am After; Skirrhus des Pankreas mit Verengerung des Duodenum; Hydatide des Gehirns.

[2]) Journal de Lyon. 11. Nov. 1847 und Schmidt's Jahrbücher, Bd. 64, pag. 36: Krebs des Pankreas.

rings umgebend und verengernd; Duodenum wahrscheinlich gänzlich verschlossen. Magen hochgradig erweitert.

8. Fall von Nathan[1]): 25jähriger Marinesoldat, seit 14 Tagen an katarrhalischen Symptomen — von Seiten welchen Organes wird nicht angegeben — und grosser Schwäche erkrankt. 1 oder 2 Tage vor der Aufnahme in's Hospital abnorme Reizbarkeit des Magens bei belegter Zunge, Uebelkeit, Stuhlverstopfung. Bei der Aufnahme in's Hospital grosse Nausea, Zunge dick belegt, Obstipation und unaufhörlicher Singultus. Puls klein, schwach. Abdomen besonders im Epigastrium und oberhalb der regio mesogastrica stark aufgetrieben, nirgends schmerzhaft. Wenige Stunden darauf sehr reichliches Erbrechen. Das Erbrochene zäh, dünn, bräunlich, von stark saurer Reaction. Stuhl erfolgt erst nach einem Einlauf, später aus fäcalen Stoffen bestehend, vermischt mit Fleischbrühklystieren. Singultus fortwährend vorhanden. Erbrechen nimmt zu; nie Kothbrechen. Urin reichlich, infolge gleichzeitiger Nierenerkrankung Albumen. Kein Ikterus. 15. April Abends 8 Uhr Tod an Erschöpfung. Autopsie: Pankreas bedeutend vergrössert, Kopf sehr hart. Pars descendens duodeni in ihrem unteren Abschnitt vollständig verschlossen.

9. Fall von Salomon[2]): Nach 5tägiger absoluter Stuhlverstopfung und häufigem Erbrechen kaffeesatzähnlicher Massen erfolgt der Tod des 46jährigen, ikterischen Patienten. Der mit Krebsknoten durchsetzte Kopf des Pankreas comprimirt den ductus choledochus und das Duodenum, so dass letzteres kaum noch für den kleinen Finger durchgängig ist.

10. Fall von Rosenbach[3]): 57jährige Frau, vor 8 Wochen an heftigen Leibschmerzen mit Stuhlverhaltung vorübergehend

[1]) Fatal obstruction of intestine from disease of the pancreas by Henry Nathan, Assistent-Surgeon, Royal Naval Hospital, Malta. Medical Times and Gazette, volume II, pag. 238. Aug. 27, 1870.

[2]) Charité-Annalen, IV. Jahrgang 1877, pag. 144: Carcinom des Pankreas mit Metastasen in Leber und Lunge, daneben Echinococcus der Leber und Lunge, Ikterus und Magendilatation, durch das primäre Carcinom verursacht. Tod an Darmblutung.

[3]) Verhandlungen der deutschen Gesellschaft für Chirurgie. XI. Congress 1882, pag. 135: Laparotomie wegen Kothstauung, veranlasst durch einen grossen vom Pankreas ausgehenden Abscess.

erkrankt. Seit 2 Tagen kein Stuhlgang, häufiges Aufstossen und Erbrechen grüner Massen. Abdomen aufgetrieben, in der linken Hälfte kindskopfgrosser, fluctuirender Tumor. Laparotomie: Der Tumor ist ein Abscess, der eröffnet und drainirt wird. Sitz der Einklemmung nicht zu finden. 6 Stunden darauf hochgradiger Collaps und Tod. Section: Grosser parapankreatischer, mit Nekrose des Pankreas einhergehender Abscess, mit dem obersten Theil des Dünndarmes entzündlich verlöthet und denselben comprimirend.

11. Fall von Gerhardi[1]): 36jähriger Arbeiter aus Zürich, Potator, hat als Kind oft an heftigem „Bauchweh" gelitten, später nur alle 2—3 Jahre. Besonders heftige Anfälle, mit Erbrechen, aber ohne Stuhlverstopfung, 1868 und 1883. 20. Mai 1884 nach anstrengender Arbeit verspürt Patient gegen Abend heftigen Schmerz in der mittleren Bauchgegend, kann nicht mehr weiter arbeiten. Schmerzen zunehmend, besonders an einer Stelle dicht über dem Nabel. Nach Verabreichung eines Laxans mehrfaches, reichliches Erbrechen von grünlicher Farbe und bitterem Geschmack; kein Stuhlgang, keine Flatus. 22. Mai 1884 Aufnahme in die Klinik. Status präsens 23. Mai: Leichter Ikterus. Temperatur nicht wesentlich erhöht. Puls frequent. Dicht über dem Nabel wallnussgrosse, schmerzhafte Prominenz, die sich bei der Section als subseröses Lipom erweist. Nur die Gegend um den Nabel auf Druck schmerzhaft. Abdomen nur wenig aufgetrieben, giebt überall tympanitischen Schall. Urin spärlich, dunkel, sauer reagirend, ohne Albumen; Indicanreaction Anfangs fehlend, später vorhanden, aber nicht erhöht. Ordo: Opium und Darminfusionen in Knie-Ellenbogenlage, bis reichlicher Stuhl erfolgt. Am nächsten Tag Clysmata ohne Kothbeimengung abfliessend. Auch an den nächsten Tagen weder Stuhl spontan noch Flatus. Schmerzhaftigkeit nimmt ab, Auftreibung des Leibes und Ikterus zu. Das Erbrochene spärlich, nicht fäculent, gallig, sauer reagirend, geruchlos.

Wegen der anatomischen Lage des Tumors und der schmerz-

---

[1]) Gerhardi, Inaugural-Dissertation, Zürich 1886: Pankreaskrankheiten und Ileus.

haften Partie und wegen der nicht erhöhten Indicanreaction nimmt man einen Verschluss des Colon an; Ursache unklar. 26. Mai: Laparotomie ohne Erfolg. Darnach häufigeres Erbrechen und sehr heftige Schmerzen. Unter zunehmendem Collaps Tod am 29. Mai. Section: Nekrotisirende und hämorrhagische Pankreatitis und Compression des Duodenum und Colon transversum, besonders aber des ersteren, durch die hämorrhagischen Massen.

12. Fall von Hagenbach[1]): 45jährige Patientin, früher nie Beschwerden von Seiten des Digestionstractus. 15. Mai 1887 plötzlich stechende Schmerzen im ganzen Unterleib; häufiges Erbrechen von grünen, bitter schmeckenden Massen, unstillbar, nach jeder Nahrungsaufnahme. Stuhlgang seit dem 15. Mai angehalten; Urin dunkel. 18. Mai Aufnahme in die Klinik. Status präsens: Abdomen flach, nicht aufgetrieben, unten weich, oben im Epigastrium und den beiden Hypochondrien resistenter und etwas schmerzhaft. Urin concentrirt, ohne Eiweiss und Zucker. Fast fortwährendes, reichliches Erbrechen grüner, gallig gefärbter, nicht fäcal riechender Massen und reissende, stechende Schmerzen im Unterleib. Therapie: Bettruhe, Eisblase auf das Epigastrium, Magenausspülung, innerlich Eis und Eismilch. Brechen dadurch verringert, sonst keine wesentliche Besserung. Seit dem 15. Mai kein Stuhlgang, daher am 21. Mai hohe Darmeingiessungen alle 3 Stunden. Am selben Tag ziemlich reichlicher, gallig gefärbter, halbfester, theilweise geformter Stuhl ohne abnorme Beimengung. Brechen hört auf, täglich 1 Mal Stuhlgang. Besserung des Befindens. 26. Mai: Abends Temperatur 39,1°; Frieren; heftiger Schmerz im Epigastrium, in den nächsten Tagen zunehmend; Brechreiz; Stuhlverhaltung, Wasser der Spülklystiere ungefärbt abfliessend. 31. Mai: Abdomen nicht aufgetrieben, mässig gespannt; Epigastrium sehr druckempfindlich, diffuse, vermehrte Resistenz, absolut kein Tumor. Häufiges galliges Erbrechen; kein Ikterus. Seit dem 25. Mai kein Stuhlgang. 1. Juni Morgens: Epigastrium und rechtes Hypochondrium durch einen kindskopfgrossen Tumor kuppelförmig vorgewölbt; derselbe palpatorisch nach unten und seitlich ziemlich

[1]) Hagenbach: Inaugural-Dissertation, Basel 1887: Ueber complicirte Pankreaskrankheiten und deren chirurgische Behandlung.

scharf abgrenzbar, nach rechts bis fast zur Mamillarlinie reichend, nach links 3 Querfinger über die linea alba hinaus, nach unten 1 Querfinger unter den Nabel; prall elastisch, nicht fluctuirend, hochgradig druckempfindlich, ganz wenig seitlich verschieblich, keine respiratorische, aber pseudopulsatorische Bewegung in sagittaler Richtung zeigend. Schall über dem Tumor abgeschwächt tympanitisch. Urin ohne Zucker und Albumen. Diesen so plötzlich in der Nacht vom 31. Mai zum 1. Juni entstandenen Tumor führt man auf gestaute Kothmassen zurück und bei Berücksichtigung der 7 Tage dauernden, absoluten Stuhlverhaltung, des hartnäckigen Erbrechens und der grossen Empfindlichkeit der Geschwulst kommt man auf die Wahrscheinlichkeitsdiagnose einer Darmverschlingung resp. Axendrehung irgend welcher Art. Daher Laparotomie vorgeschlagen, am selben Tage ausgeführt. Befund bei derselben: Gut kindskopfgrosser, retroperitonealer, unmittelbar vor der Wirbelsäule liegender Tumor, fluctuirt deutlich, wölbt das Mesocolon hervor, wird nach oben rechts von der Leber bedeckt; direct vor ihm liegt Colon transversum und grosse Curvatur; er giebt leeren Schall. Aneurysma der Aorta ist auszuschliessen. Daher Punction der Cyste und Entleerung von etwa 30 cbcm dunkelrothen Blutes. Breite Eröffnung der Cyste bei der Schwäche der Patientin unterlassen, da die Blutstillung in der Tiefe schwer ausführbar erscheint. Lösung einer strangförmigen Netzadhärenz, welche das Colon transversum bis auf Daumendicke comprimirt und manuelle Weiterbeförderung der dort zurückgehaltenen Kothballen. Nach der Operation heftige Leibschmerzen und starker Durst; fortwährendes Brechen; zunehmender Collaps; Abends 6¼ Uhr Tod. Autopsie: 2 Cysten des Pankreas und interstitielle, fibröse Pankreatitis und Peripankreatitis, welche die pars horizontalis und descendens duodeni comprimirt.

Vorstehende 12 Fälle sind den Dissertationen von Gerhardi und Hagenbach entnommen.

13. Fall von Beck[1]): 57jähriger Mann; seit 10 Tagen Symptome von Ileus. Ursache bei der Untersuchung nicht zu

[1]) Beck, Markus: Scirrhus of the pancreas, causing intestinal obstruction; colotomy, death, necropsy. Lancet pag. 113, July 16, 1887.

entdecken. Laxantien und Klystiere erfolglos, ebenso Colotomia lumbaris sinistra. Erst bei Colotomia lumbaris dextra wird Koth entleert. Nach 17 Tagen Exitus. Ursache des Ileus: Skirrhus im Schwanz des Pankreas, auf Milz, linke Niere und flexura coli sinistra übergegangen, das Colon transversum comprimirend.

14. Der auf der hiesigen Klinik beobachtete Fall.

Während nun diese 14 Fälle hinsichtlich der Grundkrankheit und des durch dieselbe bedingten Symptomenbildes eine grosse Uebereinstimmung zeigen, kann man nicht das Gleiche von der Diagnose behaupten. In den älteren Fällen ist dieselbe, entsprechend der unvollkommenen Diagnostik jener Zeit, eine sehr ungenaue. Man fasst einfach die Symptome unter dem Namen Ileus zusammen ohne Rücksicht auf Ursache und Sitz. Der unsicheren Diagnose entspricht auch die Therapie und ihre Erfolge. Auch die Laparotomie als diagnostisches Hilfsmittel ist in den meisten Fällen nicht im Stande, eine genauere Diagnose zu liefern, wenigstens nie betreffs der Pankreaserkrankung. Ebensowenig Erfolg hatte sie aber auch als therapeutisches Mittel. Wie unsicher ihre Anwendung ist, wenn man sich noch nicht genügend über den Sitz der Stenose informirt hat, zeigt uns der Fall von Beck.

Aber obgleich die diagnostischen Hilfsmittel vermehrt und verfeinert wurden, liessen doch auch die neueren Fälle hinsichtlich der Genauigkeit ihrer Diagnose manches zu wünchen übrig. Einen wirklichen Fortschritt in letzterer Beziehung zeigt uns der von Gerhardi im Jahre 1884 publicirte Fall. Hier finden wir im klinischen Raisonnement eine genaue Abwägung aller der Momente, die für diesen oder jenen Sitz, resp. für diese oder jene Ursache des Leidens sprechen. Dass man nach Ausschluss einer ganzen Reihe von Affectionen, welche Darmstenose bewirken, immer noch im Unklaren blieb, ist bei der Schwierigkeit der Diagnose in diesen Fällen nicht zu verwundern. Dass man aber die Stenose an eine falsche Stelle verlegte, daran war die, wie ich glaube, etwas zu hohe Würdigung des Verhaltens der Indicanreaction Schuld. Entschieden ist in keinem der 13 anderen Fälle eine so präcise Diagnose intra vitam und vor der Laparotomie gestellt worden wie in dem auf der hiesigen Klinik beobachteten Fall, obgleich durch das

voraufgegangene Trauma und dessen Folgen die Verhältnisse sehr complicirte geworden waren.

Was nun die Diagnostik der oben beschriebenen Kategorie von Fällen anlangt, so müssen wir wohl unterscheiden die Diagnose des secundären von der des primären Leidens. Während die Diagnose des Darmverschlusses an sich eine sehr leichte ist und auch der Sitz desselben jetzt nicht mehr allzuschwer aufzufinden ist, ist die Diagnose der Erkrankung des Pankreas — wenigstens jetzt noch — sehr schwer.

Gesetzt nun, wir hätten bei einem Symptomenbild, ähnlich einem der oben beschriebenen Fälle, also: „Stuhlverhaltung, galliges Erbrechen alles Genossenen, Tumor im Epigastrium, resp. in der Nabelgegend" die Diagnose zu stellen. Bei dieser Lage des Tumors sind hauptsächlich 2 Darmtheile der Gefahr der Compression ausgesetzt: das Duodenum und das Colon transversum, und zwar ersteres häufiger als letzteres. Man findet dieses Verhalten auch in den 14 Fällen: in 9 Fällen war das Duodenum, in 2 das Colon transversum und nur in 1 Falle der obere Theil des Dünndarmes comprimirt.

Verschliesst der Tumor den Theil des Duodenum, der oberhalb der Einmündungsstelle des ductus choledochus liegt, respective den Pylorus (Fall von Mondière, Observ. II. und Fall von Holscher), so ist das Erbrochene nicht gallig gefärbt, die Symptome sind aber sonst dieselben wie bei einer hochgradigen Pylorusstenose. Alle die Symptome aufzuzählen, die mit mehr oder minder grosser Wahrscheinlichkeit für Sitz des Verschlusses im Duodenum resp. oberen Dünndarm oder im unteren Dünndarm resp. Dickdarm sprechen, würde uns zu weit führen. Wir verweisen in dieser Beziehung auf die Lehrbücher und auf einen kürzlich publicirten Vortrag von Kümmell[1]). Nur das sei erwähnt, dass bei Stenose im oberen Abschnitt des Darmes die Symptome meist rascher und stürmischer auftreten und der Indicangehalt des Harns erhöht ist, während bei Stenose im unteren Ab-

[1]) Deutsche med. Wochenschrift, 1890, 16. Jahrgang, Nr. 27. Dr. Kümmell, Oberarzt der chir. Abthl. des Marienkrankenhauses in Hamburg (nach einem im ärztlichen Verein zu Hamburg gehaltenen Vortrag): „Weitere Erfahrungen über die operative Behandlung des inneren Darmverschlusses."

schnitt des Darmcanals die Symptome langsamer sich entwickeln und der Indicangehalt normal oder subnormal ist.

Nun wäre zu eruiren, ob der Tumor im Darme selbst sitzt oder ausserhalb desselben. Von innerhalb des Darmes sitzenden Tumoren kommen hauptsächlich in Betracht: Carcinome des Darmes, Gallensteine, Kothsteine, mit den Ingestis in den Darm gelangte Fremdkörper. Für die letzterwähnten müsste sich ein Anhalt in der Anamnese finden, ebenso für die Gallensteine. Ein Gallenstein, der so gross ist, dass er das Duodenum verschliesst oder verengert, muss vorher eine äusserst schmerzhafte Kolik hervorgerufen haben. Die Kothsteine dagegen sitzen mit Vorliebe im Coecum resp. processus vermiformis oder im S romanum, ganz selten an anderen Stellen des Dickdarmes. Diese würden aber durch lange fortgesetzte Eingiessungen mittels des Darmrohres wenigstens in ihrer Peripherie sich etwas erweichen lassen und so ihre Form verändern und transportfähig werden. Dagegen wird sich ein Carcinom, das häufiger im Duodenum als im Colon vorkommt, von einem malignen mittelgrossen Tumor des Pankreas sehr schwer unterscheiden lassen; denn in beiden Fällen findet sich schliesslich Kachexie und Entwickelung von Metastasen. Letztere beiden übrigens für die Diagnose sehr wenig werthvollen Symptome könnten höchstens zur Unterscheidung zwischen einem benignen Tumor des Pankreas und einem Carcinom des Darmes dienen.

Wir besitzen aber für die Entscheidung, ob der Tumor dem Darm oder einem Nachbarorgan angehört, noch einige wichtige diagnostische Hilfsmittel. Handelt es sich z. B. um die Frage, ob ein Tumor ein Pyloruscarcinom ist oder eine Geschwulst, die nicht vom Magen ausgeht, so wird man beobachten, ob der Tumor nach der Ausspülung, nach der Nahrungsaufnahme, nach dem Erbrechen eine andere Lage annimmt als vorher. Aendert er seine Lage nicht, so kann man mit grosser Wahrscheinlichkeit annehmen, dass er nicht vom Digestionstractus ausgeht. Es wäre dann noch die Katheterisation des Duodenum mit einer langen Schlundsonde nach Blanchet[1]) zu erwähnen, die derselbe in einigen Fällen mit Erfolg

[1]) Blanchet, Mémoire sur la possibilité du cathétérisme du duodenum et de la portion suivante de l'intestine grêle. Comptes rendus LVII., pag. 331—332.

ausgeführt haben will. Ob dieselbe ein wirkliches präcises Resultat ergiebt, scheint sehr zweifelhaft zu sein. — Ferner gehört hierher die Aufblähung des Magens und des Colon; ein dahinter liegender Tumor wird von den geblähten Organen vollständig überdeckt.

Die hier in Betracht kommenden, ausserhalb des Darmes sitzenden Tumoren der Oberbauchgegend können nun entweder vor oder hinter dem Digestionstractus liegen. Die davorliegenden sind meist nur subseröse Lipome oder Abscesse der Bauchwand. Erstere sind leicht kenntlich an ihrer eigenthümlichen Consistenz und erreichen fast nie eine bedeutende Grösse. Letztere unterscheiden sich durch den mit Fieber verbundenen Verlauf von den Tumoren.

Hinter Magen und Colon transversum finden sich besonders 4 Arten von Tumoren[1]):

1. Aneurysmen der Aorta abdominalis oder ihrer Aeste;
2. Echinococcus der Leber, bursa omentalis, Milz;
3. Cysten des Pankreas;
4. Cysten der Nebenniere.

Die Nebennierencysten sind immer nur sehr klein und kommen bei ihrer grossen Seltenheit kaum jemals in Betracht. Beim Aneurysma findet man eine Pulsation nach allen Seiten hin, bei einem über der Aorta liegenden Tumor nur in einer, meist in sagittaler Richtung. Zwischen dem Echinococcus der oben erwähnten Organe und einer Pankreascyste kann allerdings die Diagnose sehr schwer sein. Hier muss schliesslich die Punction entscheiden, welche beim Echinococcus eine helle, eiweissfreie Flüssigkeit ergiebt, in der man mikroskopisch meist Skolices und einzelne Haken nachweisen kann. Der Inhalt einer Pankreascyste dagegen besteht aus einer mehr oder minder blutigen oder hellen, schleimigen Flüssigkeit von verschiedener Reaction, hohem Eiweissgehalt und zahlreichen, oft verfetteten Epithelien. Diese Flüssigkeit besitzt oft noch die eine oder andere Eigenschaft des Pankreassaftes.

Nachträglich sei noch erwähnt, dass der Hydrops der Gallenblase zu weit nach rechts von der Mittellinie liegt, als dass er hier

---

[1]) Ueber die Differentialdiagnose von hinter dem Magen liegenden Tumoren siehe auch die Publication von Küster, Deutsche med. Wochenschrift 1887, 10 und 11.

in Betracht kommen könnte. Auch durch seine birnförmige Gestalt unterscheidet er sich von anderen Tumoren. — Um Verwechselungen zwischen Ovarialkystomen und grossen Pankreascysten zu vermeiden, die relativ oft vorgekommen sind, muss man sich erinnern, dass die Pankreascyste hinter, die Ovarialcyste vor dem Magen liegt. Ferner hat die Ovarialcyste an ihrer oberen Grenze noch eine Zone tympanitischen Schalles, die Pankreascyste an ihrer unteren Grenze.

Mit diesem letzten Theil der diagnostischen Bemerkungen sind wir in ein Gebiet gerathen, das zum Theil schon von den Chirurgen beansprucht wird. Vielleicht ist aber in nicht allzu ferner Zeit der interne Kliniker im Stande, ohne die Hilfe dieser mehr chirurgischen Diagnostik die Diagnose der Pankreaserkrankung zu stellen, nicht bloss per exclusionem, sondern direct mit Hilfe von physiologisch-chemischen Mitteln. Ein derartiges diagnostisches Hilfsmittel schien das Indican zu sein. Man hatte beobachtet, dass bei Verschluss des Duodenum oder oberen Dünndarmes der Indicangehalt des Harns erhöht, bei Verschluss des Dickdarmes nicht erhöht war. In dem Fall von Gerhardi war die Indicanreaction nicht erhöht, darum wurde die Stenose in das Colon verlegt, aber fälschlicher Weise, wie sich bei der Autopsie herausstellte. Gerhardi suchte nun dieses abweichende Verhalten der Indicanreaction in seinem Falle ungefähr auf folgende Weise zu erklären: Das Indican entsteht aus dem Indol — es ist bekanntlich Indoxylschwefelsäure —, dieses ist ein Endproduct der Eiweissverdauung, besonders der durch den pankreatischen Saft bewirkten. Ist nun das Pankreas erkrankt, so leidet die Eiweissverdauung, es entsteht daher zu wenig Indol, mithin auch weniger Indican. Ist daher bei Verschluss des Duodenum oder oberen Dünndarmes die Indicanreaction nicht erhöht, so müsste man an eine Erkrankung des Pankreas denken. Leider war in den nach Gerhardi's Publication veröffentlichten Fällen von Beck und Hagenbach auf die Indicanreaction nicht geachtet worden. In unserem Falle aber, wo zwar das Duodenum comprimirt, aber gleichzeitig das Pankreas erkrankt war, also keine erhöhte Indicanreation zu erwarten war, war dieselbe doch erhöht. Man hätte hier vielleicht denken können, dass Schwanz oder Kopf des Pankreas durch erhöhte Secretion den Ausfall gedeckt hätten: aber beim Kopf zeigte sich bei der mikroskopischen Untersuchung schon

eine beginnende Nekrose; er war also functionsunfähig. Dem Secret des Schwanzes war aber durch die Cyste der Abfluss versperrt. Unser Fall ist in dieser Hinsicht also unklar. Es wäre aber sehr wünschenswerth, wenn die Indicanreaction bei späteren Publicationen mehr beachtet und zugleich das Verhältniss zwischen Indicanbildung und Pankreasverdauung mehr präcisirt würde.

Neuerdings hat J. Boas[1]) durch ein besonderes Verfahren am Lebenden Darmsaft erhalten, ohne Fisteln anzulegen. Auf diesem Wege wäre zunächst genau Qualität und Quantität des normalen Pankreassaftes zu bestimmen. Dann könnte man vielleicht die Methode zu diagnostischen Zwecken verwenden und aus einem Abweichen des Secretes von der Norm in qualitativer wie quantitativer Hinsicht eine Affection der Bauchspeicheldrüse diagnosticiren.

Endlich wären noch die Symptome des Diabetes mellitus als diagnostische Hilfsmittel in Betracht zu ziehen, speciell wäre der Harn noch genauer zu untersuchen als das bisher meist geschehen ist. Nur in dem von Holscher publicirten Fall ist ein Symptom angegeben, das vielleicht in dem obigen Sinn gedeutet werden könnte; es ist das eine hochgradige, constante Polydipsie; in allen andern Publicationen fand sich nichts derartiges. Aber auch hier müssen erst noch mehr genau beobachtete Fälle veröffentlicht werden und eine Fortsetzung und Vervollkommnung der in der Einleitung erwähnten Experimente stattfinden, ehe man diese Symptome zu einer genauen Diagnose verwerthen kann.

Ob man aber auch später in jedem einzelnen Falle die Art der Erkrankung des Pankreas intra vitam feststellen kann — natürlich ohne operativen Eingriff — erscheint sehr zweifelhaft. In manchen Fällen ist das ja jetzt schon möglich, so z. B. wird ein prall elastischer, fluctuirender Tumor mit grosser Wahrscheinlichkeit für eine Cyste sprechen; eine harte, derbe Geschwulst für einen Skirrhus. In vielen Fällen ist aber eine so präcise Diagnose entschieden unmöglich.

Ueber die Therapie derjenigen Erkrankungen des Pankreas, welche eine Stenose des Darmes bedingen, können wir uns kurz

---

[1]) Zeitschrift für klin. Medicin, 1890, 17. Bd. 1. und 2. Heft: Ueber Dünndarmverdauung beim Menschen und deren Beziehung zur Magenverdauung.

fassen. Sie kann selbstverständlich nur eine operative sein, da wir kein sonstiges Mittel kennen, welches ganz sicher eine Cyste des Pankreas oder ein sonst irgendwie vergrössertes Pankreas verkleinerte.

Was speciell die operative Behandlung der Cysten betrifft, so giebt es 2 Methoden: die radicale Totalexstirpation der Cyste oder die Entleerung der Cyste mit nachfolgender Einnähung des Cystensackes in die Wunde. Letztere Operation verdient nach den bis jetzt vorliegenden Erfahrungen und Erfolgen den Vorzug, denn nach einer von Küster aufgestellten Statistik, welche bis zum Jahre 1887 reichte, verliefen von 5 Totalexstirpationen 4 tödtlich; nur in 1 Falle erfolgte Heilung. Dagegen erfolgte von 6 nach der zweiten Methode behandelten Fällen in 5 glatte Heilung, in 1 Falle Heilung mit Fistelbildung. Diesen 6 guten Erfolgen können wir noch einen 7. von Karewski[1]) mitgetheilten anreihen.

Ob und wie man gegen Skirrhus oder durch chronische Entzündung bewirkte Vergrösserung des Pankreas vorgehen soll, ob man sie direct operativ angreifen soll oder nur die von ihnen hervorgerufenen Secundärerscheinungen, z. B. den Verschluss des ductus choledochus durch Cholecystotomie, darüber müssen noch mehr Erfahrungen gesammelt werden, als dass man jetzt schon ein endgültiges Urtheil darüber haben könnte.

Als unser Ideal müssen wir es aber bezeichnen, wenn es uns gelingt, für die in dieser Arbeit abgehandelte Kategorie von Erkrankungen die Laparotomieen als diagnostische Auskunftsmittel auf Null zu reduciren und sie in das Gebiet der Therapie zu verweisen, während der interne Kliniker durch zahlreiche und genaue Publicationen einschlägiger Fälle, sowie durch die Fortschritte der internen Diagnostik, speciell der physiologischen Chemie in den Stand gesetzt wird, schon vor der Vornahme der Operation dem Chirurgen eine genaue Diagnose von Sitz und Ursache des Leidens zu bieten und so die Laparotomie aus einem unsicheren und gefährlichen diagnostischen Hilfsmittel in einen zielbewussten und erfolgreichen therapeutischen Eingriff umzuwandeln.

---

[1]) Deutsche med. Wochenschrift 1890, Nr. 27.

Am Schlusse dieser Arbeit angelangt erfüllt der Verfasser die angenehme Pflicht, seinem hochverehrten Lehrer, Herrn Geheimrath Professor Dr. Riegel für die gütige Ueberlassung des Materials, sowie für die gegebene Anregung und die rege Unterstützung seinen ergebensten Dank auszusprechen.